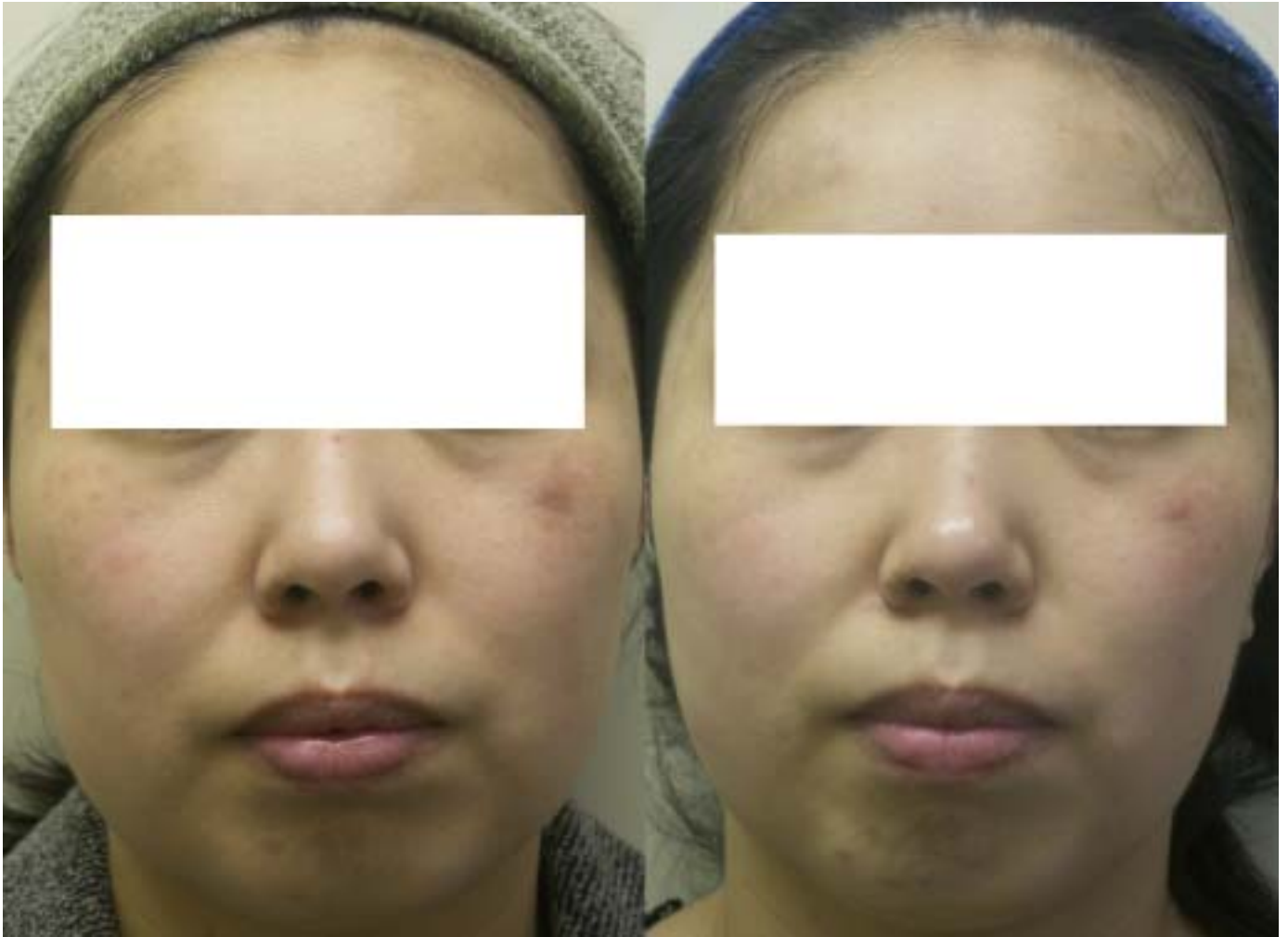


## くま・くすみ・シミの改善に加えて著しく透明感が得られた例



左写真は1回目の治療前、右写真は6回目の治療前(5回終了して22日目)。

### 経過

- 1回目の治療(2002年4月12日): くま・くすみ・シミが気になります。
- 2回目の治療(2002年4月29日): 肌のツヤがでて、まわりの人から「ファンデーションを変えたの?」と聞かれるようになりました。
- 3回目の治療(2002年5月18日): 肌がツルツとして、くすみが取れてきました。目尻のシワが取れて頬の赤みも薄くなってきました。
- 4回目の治療(2002年6月3日): 全体にくすみが取れて肌に透明感がでてきました。くまが軽減しシミが薄くなってきたような気がします。
- 5回目の治療(2002年6月23日): 張りがでて目の下のコジワが気にならなくなってきました。くすみも消えました。
- 6回目の治療(2002年7月15日): シミも薄くなったのですが肌の透明感の方が強くて、逆に気になってしまいます。

このような透明感の出現はフォトフェイシャルやフォトリバーズでは起こりません。メラニン除去の結果ではなく、光触媒による漂白作用の結果ではないかと推測しています。

文責者: 渋谷高橋医院 院長 高橋知之 (E-mail: [Tomoyuki@Takahashi.MD](mailto:Tomoyuki@Takahashi.MD))

本文は [http://jps.ac/sr/jps\\_monitor/s172/](http://jps.ac/sr/jps_monitor/s172/) の内容を印刷しやすいように編集したものです。当該ページからダウンロードできます。

本文全体を印刷し配布することは御自由です。ただし本文の一部を抜粋して引用あるいは配布することは文責者の許諾を得てください。