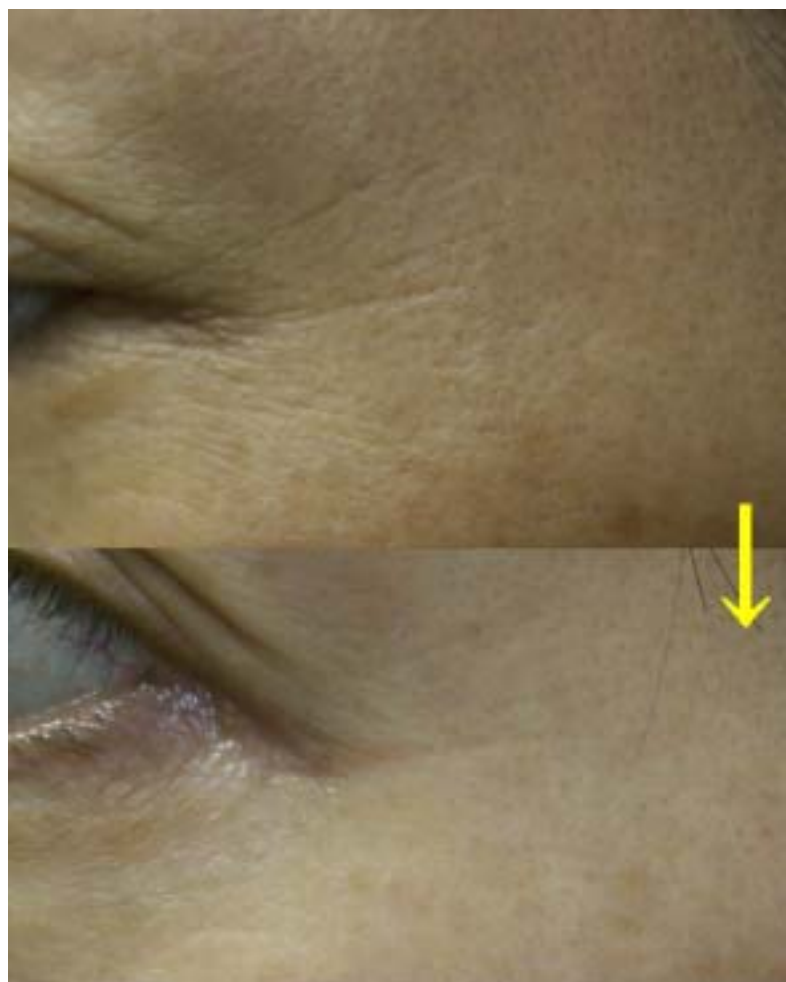
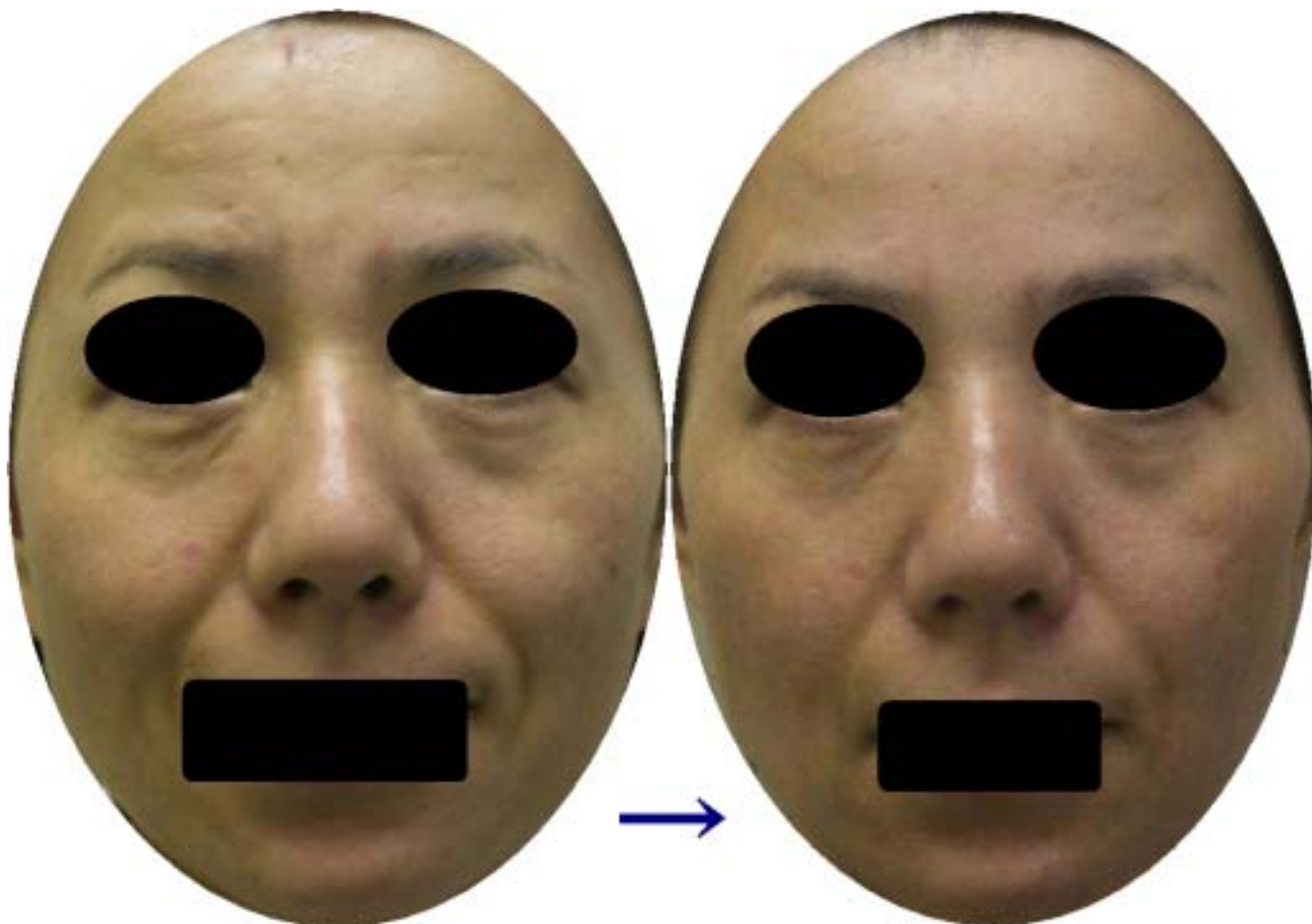

## 小皺(こじわ)の改善



上の写真の左は治療前、右は7回治療後4週目です。

額・鼻根部・目の下の小皺に改善が見られ、皮膚全体が引き締まってきて鼻唇溝が浅くなっています。

左の写真でも目尻の小皺が改善していることが分かります。

文責者： 渋谷高橋医院 院長 高橋知之  
(E-mail: Tomoyuki@Takahashi.MD)

本文は [http://jps.ac/sr/jps\\_monitor/o80/](http://jps.ac/sr/jps_monitor/o80/) の内容を印刷しやすいように編集したものです。当該ページからダウンロードできます。本文全体を印刷し配布することは御自由です。ただし本文の一部を抜粋して引用あるいは配布することは文責者の許諾を得てください。