# 耳たぶが赤くはれ 一化膿して…

# ピアスが腫れまくっている！

## 怖い！ あなたは大丈夫!? 違法穴あけによる事故急増！

「先生。ピアスをしたら耳たぶがこんなに赤く腫れてしまって…」

《症例①》A子さん（19・OL）の耳たぶは、両方とも赤く腫れあがっていた。

聖マリアンナ医大・東横病院（神奈川県川崎市）の皮膚科診察室。

「ピアスをしたのはいつごろですか？」

と問診する皮膚科部長の松井新先生（60）

「2週間前です。川崎市内のアクセサリー店で」

「それで、腫れてきたのはいつから？」

「つけて10日ぐらいたってからです」

「皮膚がびらんを起こしていますね」

〝びらん〟とは〝皮膚が軽くくずれる〟状態である。

不安そうなA子さん。

「ピアスの針の頭がなくなっていますが、どこかへ落としたんですか？」

「それが、朝起きたらなくなっていて…」

しかし、針の頭は落としたのではなかった。

先生がピアスの穴に残っていた針を引き抜くと、その先についている球形の頭が、耳たぶの中から姿を現わしたのだ。決して小さなものとはいえない針の頭が、耳たぶの中に埋没していたのである。

「驚きましたよ。まさか皮膚の中に埋まっていたなんて、想像もつきませんでしたからねえ」

と初めて出合った症例の異様さに、驚きの色を隠せない松井先生。

流行のピアス。OL、主婦ばかりか、女子高校生までであらそって耳たぶに穴をあけ、男性の間にもピアスが広がっている。

〝ピアスによって開運する〟という占いもあるし3カ所も4カ所も穴をあけている人もいる。

だが、この流行の裏で、A子さんのような事故も急増している。

あなたのピアスは大丈夫だろうか？

以下はA子さんに続く松井先生の症例である。

《症例②》B子さん（41・主婦）の場合。

アクセサリー店で耳たぶに穴をあけてもらって、穴を安定させるための専用の18金メッキのピアスをつけてもらった。毎日3回以上、自分で消毒していたが、2カ月後、右耳たぶが化膿しはじめた。

右を下にして寝るくせがあったので、そのせいかと思っていたが、3カ月後、ピアスの頭がなくなっているのに気がついた。

耳たぶにしこりができはじめたので、不安になって診察に訪れたのが10日後。

「これも耳たぶ全体が赤く腫れていましてね」

と松井先生。

### 球形ピアスにご用心！

「しこりというのは、やはり針の頭の埋没だったんです。

しかし、埋没して10日もたっていたので、穴はきれいにふさがり、外から見たのではわかりませんでした。

事故のケースはA子さんと同じです。針を抜くと頭もそのまま出てきました」

ピアスブームの一方で、原宿あたりでは、露店のピアス店などが、ピストル型の穴あけ器で、いとも簡単に耳たぶに穴をあけてくれたりする。

だが、医師法によれば、医師の資格のない者が他人の耳たぶに穴をあければ、医師法第17条違反になる（医師でない者が医業をしてはならない）。

化膿などの恐れもあり、厚生省も摘発しているが、〝危険〟は野放し状態なのだ。

さらに松井先生は、

「事故を起こすピアスの形状も大きな原因です。球形部分に針を埋めてあるんですが、針を埋めたところにギザギザの突起がありましてね。これが皮膚を刺激してびらんを起こさせ、針の頭を埋没しやすくしていたのではないかと思います。

初めての人は穴を安定させるために、太めの針をする必要があるんですが、ギザギザのあるこの形状のものは避けたほうがいいかもしれません

いずれにしても、ピアスをはじめて、おかしな症状が現われたら、すぐにはずしてください。少々のびらんなら自然に治ります」

この他にも、止め金を強く締めすぎたため、止め金そのものが耳たぶに埋没するという事故もあったという。

また、国民生活センターからは、ピアスによる金属と皮膚深部の長期接触で、アレルギーが生じやすくなることが報告されている。

流行とはいえ、人体の一部に穴をあけるのだ。穴あけは医師に。そして、刺激のないピアスで正しい装いを——。

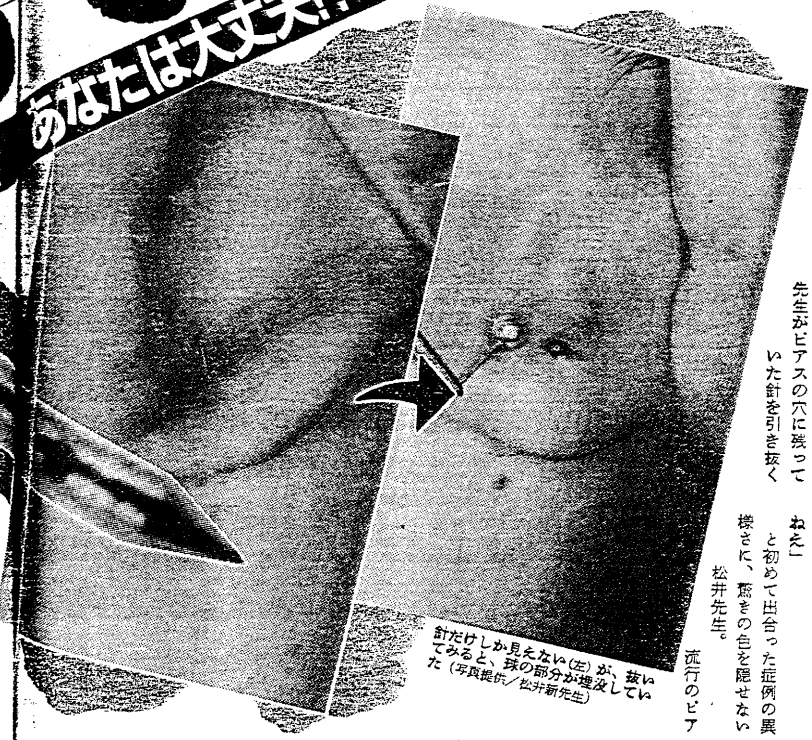

針だけしか見えない（左）が、抜いてみると、球の部分が埋没していた（写真提供／松井新先生）

事故をおこしたピアスと同型のピアス

## 「初めてのピアスには注意が必要」と、大学医師が実態レポート！


願いは健康家族

大切なカルシウムを補う医薬品 それがワダカルシュームです。

ワダカルシューム錠

ワダカルシューム末（120g・450g）
効能・効果はワダカルシューム錠と同じです。乳幼児には末をおすすめします。

医薬品

効能・効果
●次の場合の骨歯の発育促進、虚弱体質、腺病質
●妊娠授乳婦の骨歯の脆弱防止。

450錠 900錠 1800錠

ワダカルシウム製薬株式会社






「週刊女性自身」平成 2年 4月24日号